Aus der chirurg. Abtheilung des Israel. Krankenhauses zu Breslau.
(Primärarzt: Prof. Dr. Gottstein.)

Ein Beitrag zur Frage des primären Appendixcarcinoms.

Inaugural-Dissertation

der

Hohen Medicinischen Facultät der Königlichen Friedrich-Wilhelms-Universität zu Breslau

zur

Erlangung der Doctorwürde

in der

Medicin und Chirurgie

vorgelegt von

Erwin Batzdorff,
Assistenten der Abtheilung.

ACAD. LUGD BAT. RIGL.

Mit 1 Curve im Text.

Berlin 1912.
Druck von L. Schumacher, N. 4.

Gedruckt mit Genehmigung der medicinischen Facultät der Universität Breslau.

Referent: Prof. Dr. Küttner.

Sonderabdruck aus dem Archiv für klin. Chirurgie. Bd. 98. Heft 1.

Meinen Eltern.

In seinem klassischen Werke über die Geschwülste hat Virchow als erster die Verhältnisse der primären Carcinome zu den einzelnen Organen der Bauchhöhle klargestellt. Vieles, was man bis dahin als Krebs bezeichnet hatte, gewann durch seine Ausführungen eine andere Deutung. Und noch heute basirt die Histologie der Geschwülste auf den Anschauungen Virchow's. Es ist selbstverständlich, dass manche strittigen Punkte bis in die neuere Zeit hinein immer wieder eifrig discutirt wurden, ich erinnere nur an die Frage des primären Leberkrebses. Nicht minder oft ist eine andere Erkrankung Gegenstand wissenschaftlichen Meinungsaustausches gewesen, die erst in den allerletzten Jahrzehnten das Interesse der pathologischen Anatomen und der Chirurgen auf sich gelenkt hat: das primäre Appendixcarcinom.

Das Capitel der Wurmfortsatz-Geschwülste finden wir in der älteren Literatur nirgends vertreten, trotzdem schon damals das Gebiet der Darmtumoren eingehende Würdigung erfahren hat. Erst im Jahre 1882 erschien die erste Publication über einen Fall von einwandsfreiem primären Krebs des Wurmfortsatzes, der in der Leipziger chirurgischen Klinik beobachtet worden war (Beeger). Dieser erste Fall nimmt in der Literatur der Appendixcarcinome noch insofern eine Sonderstellung ein, als er bis zum heutigen Tage der einzige Fall geblieben ist, in dem vor der Operation die Diagnose auf Carcinom des Wurmfortsatzes gestellt werden konnte.

Nach der Veröffentlichung dieses ersten Falles folgten weitere Publicationen primärer Wurmfortsatzkrebse und zwar zunächst fast ausschliesslich von amerikanischer und englischer Seite. 1903 bereits konnte Elting über 20 histologisch absolut sichere Fälle

primärer Appendixcarcinome berichten. 1907 brachte Zaaijer eine Zusammenstellung von 60 Fällen, 1908 v. Vassmer eine solche von etwas über 80 Fällen, und seitdem folgten in rascher Reihenfolge Mittheilungen weiterer beobachteter Fälle dieser Erkrankung.

Die rasche Zunahme der casuistischen Beiträge darf nicht etwa auf eine Zunahme des Wurmfortsatzkrebses an sich bezogen werden; denn zweifellos hat es schon immer Carcinome der Appendix gegeben, doch sind dieselben durch das Unterlassen genauer histologischer Untersuchungen wohl übersehen worden. Erst der ungewöhnliche Aufschwung, den die Chirurgie des Blinddarmanhanges in den letzten Jahren genommen hat, veranlasste Chirurgen wie pathologische Anatomen ihre Aufmerksamkeit in besonderem Maasse auch der Histologie des erkrankten Wurmfortsatzes zuzuwenden. Man begnügte sich nicht mehr, nur äusserlich sichtbare oder fühlbare Knötchen des Wurmfortsatzes histologisch zu untersuchen, sondern fertigte systematisch von jeder entfernten Appendix Serienschnitte an. Auf diese exacte Untersuchungsmethode ist das rasche Anwachsen der Zahl der bisher bekannten Appendixcarcinome zurückzuführen, die damit aufhörten, unter die ganz seltenen Erkrankungen gerechnet zu werden.

Die schon vorhandene umfangreiche Literatur hat es aber bisher nicht vermocht, völlige Klarheit in dem Krankheitsbilde des Wurmfortsatzkrebses zu schaffen, und es wird hierzu noch einer grösseren Zahl weiterer Publicationen bedürfen. Auf der chirurg. Abtheilung des Herrn Prof. Gottstein sind 2 Fälle dieser Erkrankung zur Beobachtung gekommen, deren Krankengeschichten hier folgen sollen.

1. Ida F., 37 Jahre. Aufgen. am 19. 11. 09. Seit 19 Jahren ist Pat. unterleibsleidend und ist deshalb bereits einmal curettirt worden. Menses sind im Allgemeinen regelmässig, doch immer mit starken Beschwerden verbunden gewesen. Pat. bekommt hierbei auch Anfälle von kurzdauernder Bewusstlosigkeit. Seit mehreren Jahren Schmerzen in der Lebergegend, die anfallsweise auftraten und auf Gallensteine bezogen wurden. Die Schmerzen strahlen bis in die Schulter aus. Pat. ist angeblich nie gelb gewesen. Im August des Jahres 1909 erkrankte sie unter Erbrechen und Fieber und Schmerzen in der Blinddarmgegend. Der Arzt diagnosticirte Blinddarmentzündung. Pat. lag 3 Wochen zu Bett, stand dann auf, war aber seitdem nicht wieder beschwerdefrei. Sie hatte dauernd Schmerzen in der Gegend der Spina ant. sup. dext. Vor etwa 6 Tagen wurden die Schmerzen stärker, Pat. lag 3 Tage zu Bett, fühlte sich dann aber leidlich wohl.

Status: Grosse, kräftig gebaute Frau, in sehr gutem Ernährungszustande. Herz und Lungen ohne Besonderheiten. Urin normal. Per rectum ist nichts zu fühlen. Leukocyten 12000. Abdomen: Sehr fettreich, aber weich und gut palpabel. In der Gallenblasengegend werden auf Druck Schmerzen angegeben, die sich nach unten bis in die Appendixgegend erstrecken. Die grösste Schmerzhaftigkeit liegt im Mac Burney'schen Punkte. Unterhalb desselben ist eine deutliche, strangförmige, wenig schmerzhafte Resistenz zu fühlen.

Operation in Morphium-Aethernarkose. 6 cm langer Schrägschnitt in der Mitte zwischen Nabel und Spina ant. sup. dext., Eröffnung des Abdomens. Das Cöcum wird bald gefunden und hervorgezogen. Die Appendix ist nach hinten umgeschlagen und durch eine Adhäsion nach der Seitenwand der Bauchhöhle zwischen mittlerem und unterem Drittel ganz fest adhärent. Dadurch kommt eine Abknickung des Wurmfortsatzes zu Stande. Unterhalb dieser Adhäsion liegt eine zweite Einschnürung. Da sich hier die Appendix narbig anfühlt, wird der Verdacht auf Carcinom ausgesprochen. Die Adhäsionen sowie das Mesenteriolum werden abgebunden und durchtrennt und die Appendix abgetragen. Der Stumpf wird versenkt, und es werden einige Uebernähungsnähte gelegt. Verschluss der Bauchhöhle in 4 Schichten. Die Operationswunde heilt per primam, Pat. verlässt nach 10 Tagen vollkommen beschwerdefrei und geheilt das Krankenhaus.

Der Wurmfortsatz ist 8 cm lang, 2 cm von der Spitze entfernt findet sich eine Einschnürung. Beim Aufschneiden der Appendix zeigt sich, dass diese Einschnürung durch eine Adhäsion hervorgerufen war, nach deren Durchtrennung sie auch bald verschwindet. Die Wand des Wurmfortsatzes ist im unteren Drittel bis auf das Dreifache der Norm verdickt und zeigt käsige Veränderungen. Die Schleimhaut ist überall injicirt.

Mikroskopisch: Die Serosa und Muscularis ist vollkommen intact, letztere leicht verdickt. In der Muscularis finden sich einzelne polynucleäre Leukocyten, sonst sind nirgends Zeichen einer acuten Entzündung vorhanden, nirgends Erweiterung und Vermehrung von Gefässen. Stärkere leukocytäre Infiltrationen sowie Zerstörung des Gewebes fehlen ganz. In der Mucosa liegen an einer umschriebenen Stelle bald grössere, bald kleinere unregelmässig gestaltete Nester und Zapfen aus kleinen runden Epithelzellen bestehend. Die Zellen haben intensiv gefärbte Kerne und einen kleinen Zellleib. Hier und da zeigen die Zapfen einen drüsenartigen Charakter, d. h. die beschriebenen Zellen sind um ein mehr oder weniger deutliches Lumen nach Art eines mehrreihigen Epithels angeordnet. Das Gewebe zwischen den Nestern und Zapfen zeigt eine geringgradige, leukocytäre Infiltration, die nach dem freien Schleimhautrande hin an Intensität zunimmt. Der Tumor dringt mehrfach von der Mucosa aus mit einzelnen Ausläufern weit in die Submucosa vor. Isolirte Tumorzellen oder Anhäufungen von solchen ausserhalb des einen compacten Knotens sind nirgends sonst in der Appendix nachzuweisen. An anderen Stellen ist die ganze Mucosa von ähnlichen unregelmässigen Zapfen eingenommen, die zuweilen drüsigen Charakter andeuten. Die typische Gliederung der Schleimhaut ist völlig zerstört, auch dringt der Tumor hier mehrfach in die Submucosa ein, nur in den freien Randpartien findet sich eine mässige Leukocyteninfiltration.

An einigen Stellen ist eine solche auch in dem relativ reichlichen Bindegewebsstroma zu finden. Der Tumor ist wenig gefässreich.

Diagnose: Carcinoma simplex.

2. Abraham G., 52 Jahre. Aufgen. 19. 5. 11. Pat. ist bisher stets gesund gewesen, hat niemals über irgend welche Beschwerden zu klagen gehabt. Vor etwa 90 Stunden wurde er auf der Strasse von heftigen Leibschmerzen und Erbrechen befallen. Er begab sich sofort nach Hause und legte sich zu Bett. Die Leibschmerzen hörten nicht auf, dagegen trat kein Erbrechen mehr auf, auch war kein Schüttelfrost und kein Fieber vorhanden. Der hinzugezogene Arzt verordnete flüssige Nahrung und Eisblase. Seit heute früh erneut Erbrechen und häufiges Aufstossen. Pat. kann keine Speisen mehr bei sich behalten. Stuhl und Winde sind am Morgen noch abgegangen. Pat. wird dem Krankenhause zur sofortigen Operation überwiesen.

Status: Mittelgrosser Mann, in leidlich gutem Ernährungszustande, aber von verfallenem Aussehen. Facies abdominalis. Temp. 36,2, Puls 100. Lungen: deutlich diffuse Bronchitis. Herz: o. B. Der Urin enthält ausser Indican nichts Besonderes. Leukocyten 12700. Per rectum ist nichts zu fühlen.

Das Abdomen ist in den unteren Partien aufgetrieben, die Percussion ergiebt stark tympanitischen Klopfschall. In der Iliocöcalgegend eine handflächengrosse, tympanitische Dämpfung, daselbst auch starke Schmerzen. Sonst wird nirgends Druckschmerz angegeben. An den Flanken keine Dämpfung. Bald nach der Aufnahme tritt starkes Fieber ein, die Facies abdominalis wird noch ausgesprochener, daher sofortige Operation.

20. 5. 11 Operation in Aethernarkose: Pararectaler Schnitt, Eröffnung des Abdomens, es liegt das stark geblähte, gut spiegelnde Cöcum vor. Dasselbe wird mit dem Finger leicht median verdrängt, dabei dringt von der Hinterfläche her dicker, übel riechender Eiter hervor. Die Umgebung wird gründlich tamponirt und das Cöcum darauf noch weiter nach median verzogen. In der Tiefe des Abscesses ist jetzt die Appendix sichtbar, die herauspräparirt wird. Die Spitze fühlt sich knorpelhart an, und man sieht unmittelbar über derselben eine grosse Perforation. Der ganze Blinddarm ist gangränös und wird abgetragen. Versenken des Stumpfes, Anlegen einiger Uebernähungsnähte, das grosse Exsudat wird ausgetupft. Hierauf wird ein Dresmann'sches Drain ins kleine Becken eingelegt und die Umgebung sowie der Herd selbst mit Jodoformgaze tamponirt. Zum Schluss werden einige durchgreifende Bronzenähte angelegt. Nach Temperatursteigerung bis 38,2 in den ersten Tagen tritt nach Wechsel des Drains und der Tampons bald Temperaturabfall zur Norm ein. Pat. kann nach etwa 4 Wochen mit geheilter Wunde, ohne irgend welche Beschwerden aus dem Krankenhause entlassen werden.

Der Wurmfortsatz ist 8 cm lang und in seinen unteren Partien vollkommen gangränös. Die Spitze fühlt sich etwa 2 cm weit knorpelhart an und ist oberhalb dieser knorpelharten Verdickung perforirt. Die Perforationsöffnung ist etwas über linsengross.

Mikroskopisch: Die ganze Appendix sowie das daranhängende Stück des Mesenteriolums zeigen zahlreiche Hämorrhagien, Blutextravasate und eine beträchtliche leukocytäre, kleinzellige Infiltration, die nach dem Lumen und

nach der Serosa hin am stärksten entwickelt ist. Mucosa und Submucosa sind nicht als solche mehr zu erkennen und sind substituirt durch Tumorgewebe, das in reichlichem, faserigen Bindegewebe unregelmässige Zapfen und Nester von intensiv gefärbten kleinen runden Epithelzellen enthält. Diese durchsetzen mit unregelmässigen Ausläufern an einzelnen Stellen noch die ganze Längsschicht der Musculatur, die Ringschicht derselben ist sehr schmal und hochgradig verändert, so dass man den Eindruck hat, dass sie comprimirt wäre.

Diagnose: Carcinoma simplex.

In dem ersten Falle handelt es sich also um eine 37jährige Frau, die seit vielen Jahren unterleibs- und gallensteinleidend ist. Im August 1909 typischer appendicitischer Anfall, der nach 3 Wochen abgeklungen ist. Nach einigen Monaten erneute kurze Attaque. Nach Ablauf derselben kommt die Patientin im November zur Aufnahme. Es wird Druckschmerzhaftigkeit und eine strangförmige Resistenz am Mac Burney'schen Punkte gefunden. Die Appendix ist nach hinten umgeschlagen und durch Adhäsionen abgeknickt. 2 cm von der Spitze des Wurmfortsatzes entfernt liegt eine Einschnürung, durch Adhäsionen hervorgerufen, und distal ist die Spitze verdickt. Da sich die Verdickung narbig anfühlt, wird der Verdacht auf Carcinom der Appendix ausgesprochen, der sich bei der mikroskopischen Untersuchung bestätigt.

In dem zweiten Falle handelt es sich um einen 52 jährigen Mann, der früher nie irgend welche Beschwerden gehabt hat. Vor 90 Stunden erkrankt er plötzlich auf der Strasse unter Leibschmerzen, Erbrechen und Schüttelfrost. In der Ileocoecalgegend eine handflächengrosse, tympanitische Dämpfung, an dieser Stelle starke Schmerzen. Facies abdominalis. Die Operation ergiebt hinter dem Coecum einen Abscess, in dessen Tiefe der Wurmfortsatz liegt. Derselbe fühlt sich an der Spitze knorpelhart an, oberhalb dieser Verhärtung eine Perforation. Drainage. Nach 4 Wochen geheilt entlassen. Die mikroskopische Untersuchung der harten Spitze ergiebt Carcinom.

In beiden Fällen lässt das unregelmässige Eindringen von Nestern und Zapfen aus epithelartigen Zellen in normales Gewebe — in dem zweiten Falle kann man schon eine erhebliche Zerstörung der Musculatur beobachten — keinen Zweifel an der Diagnose Carcinom zu.

In beiden Fällen auch liegt das Carcinom an der Spitze, das eine Mal direct in der Spitze, das andere Mal etwas unterhalb derselben. In dem ersten Falle bestanden schon seit längerer Zeit

appendicitische Beschwerden, so dass der Patientin schliesslich zur Operation gerathen wurde. In dem zweiten Falle war Patient immer beschwerdefrei gewesen, und erst die durch die Perforation der Appendix hervorgerufene Peritonitis führte zur sofortigen Operation und damit zur Entdeckung des Tumors. Auffallend ist, dass der mikroskopische Befund bereits Zeichen einer chronischen Entzündung bietet, während doch der Patient nie zuvor Blinddarmbeschwerden gehabt hat.

Die Diagnose Appendixcarcinom konnte in beiden Fällen klinisch nicht festgestellt werden.

Auf einige beachtenswerthe Angaben der Krankengeschichten soll später bei der genaueren Besprechung der einzelnen Punkte noch näher eingegangen werden. Zunächst mögen noch in ganz kurzen Auszügen die Fälle folgen, die seit der letzten umfassenden Arbeit über das Appendixcarcinom, der Arbeit v. Vassmer's (1908), publicirt worden sind[1]).

1. Krogius (1904): Frau von 35 Jahren. Appendicitis chronica. Appendix adhärent. An der Spitze ein Tumor von Bohnengrösse, mikroskopisch Adenocarcinom. Schleimhaut geschwollen, injicirt.

2. Goldmann: Knabe von 8 Jahren, Appendicitis. Die Spitze des Wurmfortsatzes in einen Tumor verwandelt. Histologisch: Carcinoma simplex.

3. Mr. Ad. Eccles (1906): Junger Mann von 18 Jahren, der zwei appendicitische Anfälle gehabt hat. Er kommt wegen Schmerzen in der rechten Fossa iliaca wieder. Der Wurmfortsatz war in zahlreiche Adhäsionen eingebettet, erheblich verdickt. An der Basis des Mesenteriolums fanden sich geschwollene Lymphdrüsen. Auf dem Längsschnitt der Appendix zwei weissliche derbe, von einander getrennte Flecken. Mikroskopisch: Carcinoma solidum.

4. Faulder (1906): Es sind 3 appendicitische Anfälle vorangegangen. Die Appendix in Adhäsionen eingebettet, nahe der Spitze eine Auftreibung, die sich bei der mikroskopischen Untersuchung als Kugelzellencarcinom erweist.

5. Kroh (1906) berichtet über einen Fall von Appendixcarcinom bei der Discussion zu dem Stieda'schen Vortrage.

6. Exner (1906) berichtet über einen 25 jährigen jungen Mann, bei dem zunächst ein perityphlitischer Abscess eröffnet wurde. Bei der später vorgenommenen Radicaloperation wurde eine Appendix exstirpirt, die an der Spitze perforirt und deren Lumen in der Mitte durch einen Tumor verlegt war. Die mikroskopische Untersuchung ergab Carcinom.

---

1) Hier und da wären vielleicht nähere Angaben erwünscht, doch sind mir leider eine Anzahl der Fälle nur aus Referaten bekannt, während mir die Originalarbeiten nicht zugänglich waren. Die Fälle, bei denen die Diagnose Carcinom zweifelhaft erschien oder bei denen nähere Angaben fehlen, sind fortgelassen.

7. Libmann (1907): Mädchen von 15 Jahren, an Pneumokokkenperitonitis erkrankt. Entzündung geringen Grades. 2 cm des Wurmfortsatzes sind in eine Geschwulst umgewandelt, die sich mikroskopisch als Carcinom erweist.

8. Coons (1908): Mädchen von 21 Jahren, wegen rechtsseitiger Pyosalpinx operirt, zugleich der veränderte Wurmfortsatz entfernt. Die Appendix gänsekielstark, an der Spitze schien ein Concrement zu liegen, beim Aufschneiden fand sich eine Infiltration an der Wand. Histologisch: Carcinoma simplex und Wucherung derselben in die Submucosa.

Dieser Fall bietet nichts Bemerkenswerthes, höchstens nur insofern, als hier das Carcinom als Nebenbefund bei einer gynäkologischen Operation constatirt wurde. Pat. wurde nach 3 Jahren noch einmal operirt und bei dieser Gelegenheit konnte völlige Recidivfreiheit festgestellt werden.

9—10. Lecène (1908): 2 Fälle von primärem Krebs bei 2 Individuen von 29 und 32 Jahren. Im ersten Falle lag eine Heilungsdauer von 4 Jahren vor, obwohl im Mesenteriolum sich schon carcinomatöse Knoten gefunden hatten. Dieser Fall zeigt also bereits Metastasenbildung im Mesenteriolum.

Leider sind diese Fälle nur in der angegebenen Kürze referirt, die ausländische Literatur ist mir nicht zugänglich gewesen.

11. White (1908): 75jährige Frau kommt wegen Ileus zur Autopsie. Appendix: Colloidkrebs, der nie die geringsten Erscheinungen gemacht hatte.

12—14. C. A. Williams (1908): 3 Fälle, die wegen acuter Appendicitis operirt wurden, im Alter von 20, 25 und 35 Jahren.

Bei allen dreien fand sich bei der histologischen Untersuchung ein primäres Carcinom des Wurmfortsatzes.

15—18. Kelly (1908): 4 Fälle; 2 Fälle wurden wegen acuter und zwei wegen chronischer Appendicitis operirt. Alle 4 Patienten waren weiblichen Geschlechts.

19. Kudo (1908): 4 neue Fälle. Knabe von 8 Jahren, acute Appendicitis. In der Mitte der Appendix erbsengrosser, derber Tumor. Mucosa und Submucosa ergriffen. Carcinoma solidum mit zum Theil scirrhösem Bau.

20. Kudo: Mann. Bei der Section fand sich am erweiterten Anfangstheil der Appendix, noch 1 cm in das Cavum hineinreichend, ein erbsengrosser Tumor. Adenocarcinom mit Uebergang in Carcinoma simplex.

21. Kudo: Mann von 35 Jahren, acute Appendicitis. In der obliterirten Spitze des Wurmfortsatzes linsengrosses Knötchen. Carcinoma simplex, hauptsächlich Mucosa und auch noch Submucosa und Muscularis angehörig.

22. Kudo: Frau von 26 Jahren, Appendicitis. Wurmfortsatz 5 cm lang, in der Mitte obliterirt. Am proximalen Theil kirschkerngrosser Tumor. Carcinoma simplex.

Kudo führt noch 2 weitere Fälle an, die aber wohl ebenso gut als Coecumcarcinome gelten, jedenfalls aber nicht mit Sicherheit als primäre Appendixcarcinome angesehen werden können.

23. v. Hacker (1909): Frau, 31 Jahre. Vorher nie appendicitische Anfälle. Entfernung des rechten cystischen Eierstockes und des Wurmfortsatzes, der in seiner distalen Hälfte verdickt und verhärtet war und chronisch entzündlich verändert schien. Mikroskopisch Carcinoma simplex.

24. v. Hacker (1909): Pat. von 39 Jahren, die nie vorher appendicitische Anfälle gehabt hat. Ventrifixation des Uterus. An der Appendix kleiner Knoten. Chronische Appendicitis mit theilweiser Verödung. Histologisch Carcinoma simplex.

25—34. Im Bender-Laboratorium zu Albany (1909) fanden sich unter 2033 operativ entfernten Appendices, die mikroskopisch untersucht wurden, 10 primäre Appendixcarcinome. Das Referat berichtet nicht ausführlicher über die Fälle, die Originalmittheilung ist mir leider nicht zugänglich.

35. Horsley (1909): Wurmfortsatzcarcinom bei einem 23jährigen Mann.

36. Day and Rhey (1909): Kind von 9 Jahren, vor einem Monat unter den typischen Erscheinungen einer acuten Appendicitis erkrankt. Appendix in alte Verwachsungen eingebettet, acut entzündet und perforirt. Das distale Ende verdickt. Mikroskopisch im verdickten Ende Zellanhäufungen: Scirrhus.

In diesem Falle ist das noch überaus jugendliche Alter des Patienten bei einer carcinomatösen Erkrankung besonders bemerkenswerth.

37. R. G. le Conte (1909): Patientin von 21 Jahren, seit ihrem 11. Jahre häufig appendicitisartige Anfälle. Puls und Temperatur o. B. In der Ileocoecalgegend walnussgrosse Resistenz. Appendix in das Coecum invaginirt. Bis auf die herausragenden distalen 2 cm der Wurm in die Geschwulstmasse eingelagert, die auf das Coecum übergreift. Resection des Wurmes und der umgebenden Coecumpartie. Nach $1^1/_2$ Monaten wird das ganze Coecum mit 10 cm Dünndarm resecirt und die benachbarten ileocolischen Drüsen entfernt. Appendix und 2 Drüsen carcinomatös. Das Darmstück frei. Auch dieser Fall ist bemerkenswerth insofern, als auch bei ihm bereits sich Metastasen finden.

38. Lindemann (1909): 18 Jahre altes Mädchen, bis dahin völlig gesund, erkrankt 4 Wochen vor der Aufnahme plötzlich mit Schmerzen im Leib und Erbrechen. Nach 2 Tagen wieder beschwerdefrei. Vor $1^1/_2$ Wochen erneute $1^1/_2$ tägige Schmerzattaque. Jetzt Intervalloperation. Wurmfortsatz frei, nicht verwachsen, ragt in das kleine Becken hinein. Abtragung in typischer Weise. Appendix 8 cm lang, etwas geschwollen. Serosa injicirt. Am distalen Ende kleinerbsengrosser Knoten, der an seiner dem Lumen der Appendix anliegenden Oberfläche etwas abgeplattet erscheint. Normale Grenze 1 cm vom distalen Ende entfernt. Carcinoma simplex.

39. Mouchet (1909): Mann, 30 Jahre alt. Carcinoma simplex mit Drüsenmetastase.

40. Mouchet (1909): Mädchen, 22 Jahre alt. Exitus durch Nierentuberculose. Section: Carcinoma alveolare appendicis mit Drüsenmetastasen.

41. Mouchet (1909): Mann, 54 Jahre alt. Exitus durch Pneumonie und Myocarditis. Section: Primärer Scirrhus des distalen Endes der Appendix. Daneben primäres Carcinom des Magens mit Serosametastasen.

42. Mouchet (1909): Frau von 48 Jahren. Diagnose: Carcinoma alveolare mit colloider Entartung.

In den ersten beiden Fällen handelt es sich um operirte Patienten, in den beiden anderen um zufällige Sectionsbefunde. Fall 3 wird man nicht so sicher als ein primäres Carcinom der Appendix hinstellen können. Es kann sich

hierbei auch um eine ungewöhnliche Localisation einer Metastase des Magenkrebses handeln. In Fall 1 und 2 sind die Drüsenmetastasen bemerkenswerth.

43. Kurak (1909): 23jähriger Mann, vor 2 Tagen an acuter Appendicitis unter den typischen Symptomen erkrankt. Incision. Retrocoecaler eitriger Abscess. Nach 3 Wochen Heilung, später Radicaloperation. Appendix 10 cm lang, am Ende, 2 cm von der Spitze entfernt, durch einen haselnussgrossen Tumor kolbig aufgetrieben. Ganz nahe dem Ende Perforation der Appendix. Mikroskopisch zeigt die Auftreibung Tumorgewebe, das, von der Schleimhaut ausgehend, die Musculatur durchsetzt und stellenweise bis an die Serosa heranreicht. Carcinoma medullare solidum.

44. Oberndorfer (1909): 20jähriges Mädchen, seit einem Jahre häufig an Leibschmerzen leidend. Diagnose: Appendicitis chronica. Im Intervall: Appendektomie. Appendix: In der aufgeschnittenen Appendix ist die Mucosa auf 2,5 cm verdickt und mit trüber, gelblicher, käsiger Masse bedeckt. Dieser Stelle entspricht an der Aussenseite eine höckerige Verdickung. Die mikroskopische Untersuchung der letzteren ergiebt Carcinom.

45. Hübschmann (1909): 3 Fälle. Die $16^1/_2$ jährige Patientin wurde wegen recurrirender Appendicitis operirt, es trat Heilung ein, kein Recidiv. An der Spitze der entzündeten Appendix und der Basis des Mesenteriolums fand sich je ein kleiner Tumor. Mikroskopisch: Carcinoma solidum mit zum Theil scirrhösem Bau. Mucosa und Submucosa mit ergriffen, die Muscularis frei.

46. Hübschmann: Junges Mädchen von 20 Jahren. Seit 2 Jahren Schmerzen in der rechten Bauchseite. Der Wurmfortsatz ist leicht entzündet, in der Mitte eingeschnürt. Im distalen Ende ein Schleimpfropf. Mikroskopisch in der obliterirten Partie ein Carcinoma solidum von zum Theil scirrhösem Bau. Mucosa zerstört. Musculatur infiltrirt.

47. Hübschmann: Section eines an Tuberculose gestorbenen Mannes, der an appendicitischen Anfällen gelitten hat. An der Spitze des Wurmfortsatzes ein kleiner Tumor. Mikroskopisch: Carcinoma solidum.

48. Greig (1909): Mann von 35 Jahren, seit längerer Zeit Schmerzen in der Blinddarmgegend. Vorwölbung in der Fossa iliaca. Palpation ergiebt einen Tumor etwas oberhalb des Poupart'schen Bandes. Die Appendix entzündet, theilweise obliterirt. Mikroskopisch: Scirrhus.

49. Greig: Frau von 36 Jahren. Bei einer Myomoperation zeigte sich die Appendix am distalen Ende verdickt, frei, ohne Verwachsungen und ohne Entzündung. Mikroskopisch: Cylinderzellenkrebs.

Der Fall ist beachtenswerth, weil er zu den selteneren Cylinderzellenkrebsen der Appendix gehört.

50. Kennedy (1910): 49jähriger Patient. 1906 und 1909 je eine Entzündungsattaque. 3 Wochen nach der zweiten Attaque typischer acuter Appendicitisanfall. Im Mai 1909 Appendektomie. Appendix dicker als normal; im distalen Ende narbige Verdickung. Scirrhus. Der Tumor liegt im narbigen Theil der Appendix. Jenseits desselben sind die Anzeichen einer frischen Entzündung sichtbar.

51. Stieda (1910, v. Bramann'sche Klinik): 16jähriges Mädchen, im ersten acuten appendicitischen Anfall Operation: Halberbsengrosse, gelb-

liche, circumscripte, etwas erhabene Partie der Schleimhaut am Uebergang vom mittleren zum distalen Drittel. Carcinoma simplex.

52. Stieda (1910): 22jährige Patientin, im ersten acuten Appendicitisanfall operirt: Spitze kirschkerngross, mit gelblichem Gewebe ausgefüllt. Scirrhus.

53. Stieda (1910): 23jährige Patientin. Seit 5 Monaten appendicitische Anfälle. Halbwalnussgrosse papilläre Neubildung verschliesst das Lumen an der Basis und führt so zur Bildung eines Empyems des Processus mit anschliessender Perforation und Peritonitis. Diagnose: Adenocarcinom.

54. Neugebauer (1910): Mann von 33 Jahren; vor 9 Monaten erster Appendicitisanfall. Vor einem Monat zweiter Anfall, in der Zwischenzeit Stuhlverstopfung, Diarrhoe, Appetitlosigkeit. In den letzten 2 Monaten heftige Schmerzen. Das Coecum und die benachbarten Darmschlingen von gallertartig aussehenden Knötchen bedeckt, die an der Appendix am dichtesten, von ihm entfernt seltener und vereinzelt sind. Die Appendix ist $11^1/_2$ cm lang und, abgesehen von den ersten zwei proximalen Centimetern, erheblich verdickt, wurstförmig. Appendektomie. Die Serosa ist am Mesenterialansatz von Knötchen durchsetzt. Histologisch: Gallertkrebs.

Nach 7 Monaten wieder eingeliefert mit ausgedehnten Metastasen und Kachexie. Nach 8 Wochen Exitus. Section: Der Dünndarm ist durch gallertartige Metastasen zu einem Convolut zusammengepresst. Die Mesenterien des Darmes von knotigen, theils sulzigen Massen umgeben. Besonders stark die Coecalgegend von Geschwulstmassen umlagert. Das Pankreas in krebsige Massen eingelagert. Dieser Fall soll später noch ausführlich besprochen werden.

55. Neugebauer: Alois H., 39Jahre. Seit dem 8. Jahre Urinbeschwerden und Steine. Gelegentlich einer Nieren- und Ureteroperation die an der Spitze verdichtete Appendix entfernt, deren mikroskopische Untersuchung an der Spitze Carcinoma medullare ergiebt.

56. Neugebauer: Emilie Sch., 40 Jahre. Gelegentlich einer Ventrifixatio die veränderte Appendix entfernt. Dieselbe dicht oberhalb des proximalen Endes birnförmig angeschwollen und hier obliterirt. Eine zweite eben solche Stelle am distalen Ende. Beide Stellen zeigen histologisch das Bild eines Carcinoma simplex.

57. Bjerrum (1910): Frau von 47 Jahren. Typisches klinisches Bild einer schweren Appendicitis mit 3 acuten Anfällen. Druckempfindlichkeit der Blinddarmgegend. Appendektomie: Am distalen Ende Carcinoma solidum. Das Lumen ist ausgefüllt. Ausläufer in die Muscularis und in die peritonealen Lymphgefässe.

58. Konjetzny (1910): 20jähriger Schlosser, früher stets gesund, erkrankte plötzlich am 6. 7. 09 mit Schmerzen in der Ileocoecalgegend ohne Erbrechen, ohne Uebelkeit, ohne Fieber. 2 Tage darauf Verschlimmerung, Schmerzen heftiger, Fieber und Uebelkeit. Nach 4 Tagen Aufnahme. Abdomen gering aufgetrieben. Mässige Resistenz in der Ileocoecalgegend. Am Peritoneum keine auffälligen Veränderungen. Die Appendix liegt nach innen und ist mit ihrer kolbig verdickten Spitze an der vorderen Bauchwand adhärent. Appendektomie. Appendix keulenförmig, mit dem kolbigen Ende an der Spitze. Die

Oberfläche der Appendix am distalen Ende zeigt vielfach Residuen peritonitischer Adhäsionen. Das Peritoneum ist hier dick, matt geröthet; 2 cm von der Abtragungsstelle entfernt fällt, dem Mesenteriolum gegenüber, eine etwa linsengrosse, weisse Verdickung des Peritoneums auf, die das Bild einer Krebsmetastase macht. An der Spitze der Appendix eine bohnengrosse, graugelbliche Verdickung. Diagnose: Polymorphzelliges Carcinom.

59. Voeckler (2. Arbeit 1910): 16jähriges Mädchen. 2 Tage heftige Leibschmerzen. Heftiges Erbrechen am 2. Tage. Druckschmerzhaftigkeit in der Ileocoecalgegend, aufgetriebenes Abdomen, Bauchdeckenspannung. Appendix: Spitze auf Kirschgrösse verdickt, an einer Stelle grünlich verfärbt, Wand stark verdünnt. Distal vom Tumor Perforation. Carcinoma alveolare.

60. Kennedy (1910) hat nach der Veröffentlichung seines 1. Falles 40 Fälle systematisch histologisch durchuntersucht und noch einen zweiten einschlägigen Fall gefunden.

23jähriges Mädchen. Im November 1908 appendicitischer Anfall in typischer Weise. Dauer 3 Wochen. Im November 1909 zweiter Anfall. 9. 5. 10 Intervalloperation. Appendix $2^1/_4$ Zoll lang. $^7/_8$ Zoll vom distalen Ende entfernt Einschnürung, die einem unvollkommenen Verschluss des Lumens entspricht. In der obliterirten Partie, auf die dem Ansatz des Mesenteriolums entgegengesetzte Seite beschränkt, befindet sich ein unverkennbares Carcinom. Diagnose: Scirrhus. Unmittelbar unterhalb der Einschnürung finden sich Zeichen einer abgelaufenen Entzündung.

Kennedy untersuchte nun weiter in der gleichen Weise die Appendices in 350 Sectionsfällen und fand noch einen weiteren Fall von primärem Wurmfortsatzkrebs, der unten angegeben ist. Ausserdem fand er noch zweimal Carcinome der Appendix als sichere Metastasen vorhandener Magencarcinome.

Auf die letzteren beiden Fälle sei noch besonders hingewiesen, da Winkler, der gleichfalls in seinem Buch über einen gleichen Fall berichtet, die Krebsmetastasen in der Appendix als äusserst seltene Befunde bezeichnet.

61. Der 2. Fall von Kennedy ist erst post mortem entdeckt worden, ohne dass die Appendix zu Lebzeiten sich irgendwie bemerkbar gemacht hätte.

Frau von 56 Jahren. Todesursache: Amyloide Degeneration der Leber, Milz und beider Nieren. Exitus. Appendix: An der Spitze ein harter Knoten. $^3/_8$ Zoll vom Ende entfernt vollkommener Verschluss des Lumens. 2 kleine Knötchen geben das charakteristische mikroskopische Bild eines Scirrhus.

62. Norris (1910): Frau von 26 Jahren, mit Wurmfortsatzbeschwerden. Gelegentlich einer Adnexoperation der rechten Seite Appendix entfernt. Makroskopisch fanden sich die Erscheinungen einer Appendicitis chronica obliterans, histologisch ausserdem ein Adenocarcinom des distalen Endes, welches in dem fibrösen Gewebe lag, das die Mucosa und Submucosa ersetzt hatte.

63. Letulle (1910): Obliterirter Wurm, dessen Ende cystisch erweitert ist. Das Bindegewebe ist daselbst mit Carcinom infiltrirt, welches auch die Muscularis durchsetzt.

64. Dietrich (1910): 22jähriges junges Mädchen. Alexander-Adams'sche Operation. Zugleich Entfernung der Appendix, die vorher einen

leicht entzündlichen Anfall hervorgerufen hatte. Appendix lang, dünn, Spitze kuglig verdickt. Diagnose: Die verdickte Spitze bietet das Bild eines Carcinoma simplex alveolare.

65. Dietrich: 27jähriger Mann, 2 Tage vorher acute Appendicitis. Abscess am Coecum mit nekrotischem Netz in der Wand. Appendix stark verdickt, mit der Umgebung verklebt. Kleine Perforation der Spitze. Appendix dünn, Spitze kolbig verdickt, mit weisslichem Gewebe ausgefüllt. Mikroskopisch: An der einen Seite, dem Mesenteriolum abgewandt, tiefgreifende ulceröse Entzündung, an der Seite des Mesenteriolums Tumor. Diagnose: Carcinoma simplex.

66. Dietrich: 40jährige Frau. Seit 6 Jahren Blinddarmattacken. Operation. Ende der Appendix kuglig verdickt, derb. Beim Aufschneiden hebt sich die Innenfläche beetartig heraus. Mikroskopisch: Infiltrirend vordringende Epithelwucherung von atypischem Charakter.

67. Dietrich: 34jähriger Patient. Seit einem Jahre appendicitische Anfälle. Appendix dünn, lang, mit gleichmässig kolbig aufgetriebener Spitze. Der grösste Theil der Spitze ist von homogenem, weissen Gewebe eingenommen. Mikroskopisch: Carcinoma simplex.

68. Dietrich: 17jähriger junger Mann. Acuter Anfall. Coecum mobile. Verdickte Spitze mit gangränöser Serosa. Keine Perforation. Appendix in der ganzen distalen Hälfte stark verdickt. Mikroskopisch: Carcinoma alveolare simplex.

69. Wahlgren (1910): Mädchen von 15 Jahren. Seit 14 Tagen Leibschmerzen, die sich allmählich in die rechte Fossa iliaca localisirten, in der eine Resistenz zu fühlen war. Im proximalen Theile der stark verdickten Appendix ein gelbgrauer Tumor von Daumendicke, der in das Coecum hineinreicht. Lumen der Appendix obliterirt. Diagnose: Carcinoma solid. Nach $2^1/_2$ Jahren ist Pat. völlig recidivfrei.

70. A. F. Berdjajew (1911): 22jähriger Soldat. Faustgrosses Infiltrat der Ileocoecalgegend. 4 Monate nach Beginn der Erkrankung Operation. Am Bauchfell zahlreiche bis erbsengrosse, warzenförmige Vegetationen. Die Darmschlingen in der Ileocoecalgegend sind untereinander und mit dem Bauchfell verklebt. Die Vegetationen erwiesen sich tuberculös. Das distale Ende der Appendix bis Kirschgrösse verdickt. Diagnose: Rundzelliges Carcinom der Submucosa und der Muscularis. In der Subserosa Tuberkel mit Riesenzellen.

71. Winkler (1910): Frau von 36 Jahren. Todesursache: Tuberculosis pulmonum. Geschwüre und Narben im Darm. Appendix 7 cm. Spitze kolbenförmig. Im Endstück fast kein Lumen mehr. Schleimhaut und Submucosa völlig zerstört. Die Musculatur ist gleichfalls schwer krank. Mikroskopisch: Carcinom.

Winkler führt noch zwei weitere Fälle von Appendixcarcinom an, die er selbst nicht zu den primären rechnet; vielmehr betrachtet er sie als ungewöhnlich localisirte Metastasen eines gleichzeitig vorhandenen Magencarcinoms, das in beiden Fällen bei der Section constatirt werden konnte.

72. von Gaza (1910) demonstrirte am 18. 1. 1910 in der Sitzung der med. Gesellsch. zu Leipzig das Präparat eines Wurmfortsatzes. Am distalen

Drittel sitzt ein kleiner gelblicher Tumor, dessen genaue histologische Untersuchung die Diagnose „Adenocarcinom“ ergeben hat.

73—95. William Carpenter Mac Carty (1910) erwähnt bei einem Vortrage, gehalten in The Section on Pathology of the American association, dass er unter 5000 systematisch untersuchten Appendices 22 Carcinome gefunden habe. Das Alter der Patienten bewegte sich zwischen dem 5. und dem 80. Lebensjahr. In 31 pCt. der Fälle handelte es sich um Zufallsbefunde bei anderen Operationen. In 73 pCt. handelte es sich um das weibliche Geschlecht. Histologisch bestehen alle diese Carcinome aus Alveolen, die mit Epithelzellen gefüllt sind. Die Kerne derselben sind im Allgemeinen rundlich oder oval. (Carcinoma alveolare simplex.)

Meye (1911) berichtet über 2 Fälle von primärem Cylinderkrebs, die in dem Institut des Herrn Prof. Nauwerck bei Sectionen gefunden wurden.

96. Meye (1911): Mann von 35 Jahren, gestorben an Sepsis. Section: Processus vermiformis schlägt sich bogig hinter das Coecum hinauf, ist nicht verwachsen. Lumen frei, Spitze eingenommen von einem derben weisslichen, fest mit der Wand verbundenen, halberbsengrossen Knötchen, mit glatter Ober- und Schnittfläche. Mikroskopisch: Cylinderzellcarcinom. Mucosa vollkommen im Tumor aufgegangen. Submucosa mit ergriffen, ebenso die Musculatur. Serosa und Subserosa frei.

97. Meye (1911): Mann von 66 Jahren, Exitus in Folge Vitium cordis. Section: Appendix hinter dem Coecum, nach oben geschlagen und hier fest verwachsen. An der Spitze eine kleinkirschgrosse, scharf abgesetzte Auftreibung, die das Lumen spitzwinklig abknickt. Etwa in der Mitte, etwas näher dem proximalen Theile, narbige Einziehung. Diagnose: Cylinderzellcarcinom, das Mucosa und Subserosa umgreift, zum Theil auch die Musculatur. Einige Stränge epithelialer Zellen reichen bereits in das subseröse Gewebe.

Diese beiden Fälle Meye's bilden gleichfalls einen beachtenswerthen Beitrag für die Zahl der Cylinderzellkrebse der Appendix.

Heinrich Joseph (1911) veröffentlicht 2 Fälle aus der Rostocker Klinik, einen Fall von Körte (Berlin) und einen von Hartmann in Kassel.

98. Joseph (1911): Mann von 18 Jahren. Seit 4—5 Jahren Schmerzen im Leibe, besonders der rechten unteren Bauchgegend, Operation. 5 cm lange Appendix. An der Grenze des Spitzendrittels liegt ein Hinderniss für die Sonde. Die Verschlussstelle giebt histologisch das Bild eines Carcinoms, theils aus soliden Alveolen, theils aus Cylinderepithel bestehend.

99. Joseph: Mädchen von 25 Jahren, seit 2 Jahren häufig Anfälle von Appendicitis. Im Anfall Operation. Appendix etwas verdickt, oberhalb der Basis leicht eingeschnürt. Mikroskopisch: Ein in das Lumen vorspringender Tumor, in Mucosa und Submucosa liegend, giebt das Bild eines Carcinoms.

100. Joseph (aus der Klinik des Herrn Prof. Körte): Mann von 27 Jahren. Vor 4 Wochen an acuter Appendicitis erkrankt gewesen. Seitdem Druckschmerz in der Coecalgegend. Appendix 10 cm lang, hat in der Mitte eine Knickung und hart am Coecalansatz eine Strictur. In der Spitze eine halb bohnengrosse, knopfartige Anschwellung. Mikroskopisch: Carcinoma adenomatosum.

Joseph kommt in seiner Statistik auf eine Gesammtzahl von 182 Fällen im Gegensatz zu Meye, der nur 119 Fälle findet. Auch wir können mit unserer Zusammenstellung eine Gesammtzahl von 186 Fällen aufführen, wobei allerdings 22 Fälle von Mac Carty mitgerechnet sind, die bisher in keiner Arbeit angeführt wurden. Unter den Fällen Joseph's finden sich solche, die wohl nicht sicher als primäre Appendixcarcinome aufgefasst werden können. In dem Falle Kolaczek's beispielsweise heisst es: An der hinteren Wand des Coecums, entsprechend der Einmündungsstelle der Appendix, findet sich ein kraterförmiges, von knolligen und blumkohlartigen Neubildungsmassen umwuchertes Geschwür von etwa Thalergrösse. Hier kann die Appendix nicht mit Bestimmtheit als Ausgangsherd des Carcinoms aufgefasst werden. Als unsicher müssen ferner die Befunde bei Graef-Helferich und Helferich gelten. In dem ersteren Falle ist die Appendix auch mikroskopisch nicht nachzuweisen, die betreffende Gegend aber ist von einem Tumor eingenommen. In dem letzteren Falle wird ein grosses, perforirendes Gallertcarcinom des Coecums und geschwürige Zerstörung der Appendix beschrieben. Als zweifelhaft müssen die Fälle von Trendelenburg und Fioravanti gelten. Bei Trendelenburg handelt es sich um einen Mann, dem vor 16 Jahren sämmtliche Genitalien wegen eines Peniscarcinoms entfernt wurden. Das Carcinom der Appendix greift an einer Stelle auf das Colon transversum über. Hier kann man an eine Metastase im Wurmfortsatze denken. Bei Fioravanti sitzt das Carcinom in der Gegend der Valvula Bauhini, ist also seinem Ursprung nach kein sicheres primäres Appendixcarcinom. Ebenso ist dies bei 2 Fällen Kudo's der Fall. Das eine Mal ist der Patient an Ileus in Folge malignen Tumors gestorben. Dicht neben der Ileocoecalklappe liegt das Appendixcarcinom. Das zweite Appendixcarcinom Kudo's dehnt sich über den ganzen Wurmfortsatz aus, der in gelatinöse Tumormassen verwandelt ist. Wurmfortsatzspitze und Coecum sind verwachsen.

In der Publication Schmitt's wird neben dem Appendixcarcinom noch ein solches des Pankreas angegeben, das wohl mit der gleichen Berechtigung als Primärtumor angesehen werden kann. Joseph's eigenen dritten Fall, der in der Privatklinik des Herrn Dr. Hartmann beobachtet wurde, möchte ich gleichfalls nicht in die Reihe der Appendixcarcinome aufnehmen. „Der Tumor nimmt

den unteren Theil des Coecums ein. Ein geschlängeltes daumendickes starres Gebilde wird auf der untersten Seite des Coecums freipräparirt und als geschwulstig entartete Appendix erkannt. Zahlreiche Drüsen bis zur Wirbelsäule. Der Tumor ist absolut nicht zu rühren.“ Hier handelt es sich also um ein Coecum- und Appendixcarcinom, wobei es schwer sein dürfte, den einen oder den anderen Tumor als primär zu bezeichnen. Wenn Joseph sagt: „Dem Tumor war es äusserlich anzusehen, dass primär der Wurmfortsatz befallen und secundär das Coecum in Mitleidenschaft gezogen war“, so möchte ich dem entgegenhalten, dass der äussere Anblick kaum zu so positiver Diagnose ausreichen dürfte.

Nach unserer Zusammenstellung sind demnach mit unseren beiden Fällen im Ganzen 186 einwandsfreie Appendixcarcinome bekannt. Berücksichtigt man noch, dass in kleineren Betrieben aus äusseren Gründen eine systematische histologische Untersuchung aller entfernten Appendices gar nicht möglich ist, so wird man die Zahl der in der That vorhandenen Wurmfortsatzkrebse noch grösser annehmen dürfen, als sich aus der bisher bekannten Casuistik folgern lässt. Trotzdem muss das Leiden als ein relativ seltenes bezeichnet werden, wenn man die grosse Zahl der beobachteten Darmcarcinome des übrigen Darmtractus zum Vergleich heranzieht. So haben:

Claude (1903)	unter	1223	Darmcarcinomen	nur 4	Appendixcarcinome
Leichtenstern[1])	„	770	„	„ 3	„
Nothnagel (1903)	„	343	„	„ 2	„
das heisst	unter	2336	Darmcarcinomen	nur 9	Appendixcarcinome

gefunden.

Im Ganzen verfügen also diese drei Autoren über ein Material von 2336 Darmcarcinomen, unter denen sich nur 9 primäre Appendixcarcinome = 0,39 pCt. der übrigen Darmcarcinome befinden.

Auffallender Weise ist auch der Procentsatz der Appendixcarcinome unter den Fällen von Wurmfortsatz-Entzündung kein wesentlich grösserer, trotzdem doch der Entzündung eine so grosse Bedeutung für die Aetiologie der ersteren Erkrankung beigemessen wird. Hierfür verwerthbare Angaben finden wir bei:

1) Leichtenstern, citirt nach Kudo 1908.

Elting	2	Appendixcarcinome unter	320	Appendicitiden
Josselin de Yong	1	„ „	225	„
Moschcowitz . .	6	„ „	2000	„
Kelly	2	„ „	706	„
Sudsuki . . .	3	„ „	300	„
Zaaijer . . .	4	„ „	463	„
Gümbel . . .	2	„ „	275	„
Baldauf . . .	3	„ „	201	„
Neri	1	„ „	82	„
Schrumpf . . .	1	„ „	150	„
Konjetzny . . .	1	„ „	1000	„
Gottstein . . .	2	„ „	328	„
das heisst .	28	Appendixcarcinome unter	6050	Appendicitiden

Im Ganzen finden sich also in diesen Angaben unter 6050 Entzündungen des Wurmfortsatzes nur 28 Carcinome desselben, d. h. in 0,46 pCt. der ersteren Erkrankung, während wir unter den Darmcarcinomen im Allgemeinen das Appendixcarcinom in 0,39 pCt. vertreten fanden, also annähernd ebenso oft, wie bei der Entzündung.

Nach diesen statistischen Zusammenstellungen muss das Leiden entschieden als ein seltenes bezeichnet werden. Die Frequenz desselben würde aber vielleicht grösser werden, wenn es uns gelänge, vor der Operation klinisch die Diagnose zu stellen.

Von mancher Seite ist auch der Versuch gemacht worden, für das klinische Bild des Appendixcarcinoms charakteristische Symptome zu finden. So haben Norris und nach ihm Landau bei der chronischen Appendicitis einen „dumpfen Schmerz“ im Gegensatz zu einem „schneidend scharfen, lancinirenden Schmerz“ beim Appendixcarcinom constatirt. Für die Differentialdiagnostik ist diese feine Unterscheidung, selbst wenn sie sich praktisch auch schon einige Male bewährt haben sollte, nicht zu verwenden, denn es variirt wohl kaum bei einer zweiten Krankheit die Schmerzäusserung derart, wie bei der Appendicitis. Gänzlich im Stiche lässt auch der Palpationsbefund. Der so häufig gefühlte Tumor kann ebenso gut auf ein möglicher Weise vorhandenes Exsudat oder auf adhärente Netztheile bezogen werden oder von einer abnormen Muskelspannung herrühren. Demnach erscheint es nicht verwunderlich, dass der in der Literatur so oft citirte und schon anfangs genannte Fall von Beeger immer noch der einzige geblieben ist, in dem vor der Operation die Diagnose auf Appendixcarcinom gestellt worden ist. Die zweifache Sonderstellung, die

dieser Fall unter der Literatur der Wurmfortsatzkrebse einnimmt, beansprucht besonderes Interesse, und es dürfte daher geboten erscheinen, auf seine Krankengeschichte näher einzugehen.

Der 47 Jahre alte Patient war 3 Jahre vorher an einer grossen Beule der rechten Leistenbeuge erkrankt. Da die Schwellung rasch zunahm, wurde incidirt. Es entleerte sich 1 Liter Eiter. Bei seiner zweiten Aufnahme 1882 findet sich oberhalb der rechten Inguinalfalte eine faustgrosse, geschwürig zerfallene Geschwulst von unregelmässiger Gestalt mit wallartig erhabenen Rändern. Die Geschwulst lässt sich mit den Bauchdecken verschieben. Der Krater füllt sich mit übelriechendem Eiter oder mit seröser Flüssigkeit. Nach abwärts von der Geschwulst liegen krebsig entartete fistulöse Lymphdrüsen.

Die mikroskopische Untersuchung eines excidirten Geschwulststückchens ergiebt Adenocarcinom des Darmes. Da weder subjectiv noch objectiv eine Betheiligung des Darmes an der Erkrankung zu constatiren war, wurde angenommen, dass der Tumor von einem Darmtheil ausgegangen sein musste, der von den Ingesta nicht berührt wird und dessen Verschluss eine Unwegsamkeit des Darmcanals nicht zur Folge hat. In Betracht kam dabei nur ein abnormes Divertikel oder der Wurmfortsatz. Da der Tumor der Lage des letzteren entsprach, wurde Carcinom des Wurmfortsatzes angenommen.

Operation: Die Geschwulst lässt sich ohne Eröffnung des Bauchfelles zur Hälfte abpräpariren, bis ein über fingerdicker Strang des Tumors in die Peritonealhöhle hineinzieht. Das Peritoneum wird eröffnet. Der Strang ist der Wurmfortsatz. Im Blinddarm ist eine über walnussgrosse Geschwulst zu fühlen. Entfernung der Geschwulst. Eröffnung des Coecums an der Aussenseite. In die Höhle desselben ragt an der Stelle, an der der Wurmfortsatz einmündet, eine über walnussgrosse Geschwulst von papillär warzigem Bau hinein. Die Valvula Bauhini ist intact. Excision des genannten Coecumtheiles. Verschluss der Bauchhöhle. Am nächsten Abend Tod durch Herzschwäche.

In diesem Beeger'schen Falle ist also das Carcinom anscheinend von der Spitze des Wurmfortsatzes ausgegangen und hat auf der einen Seite die Bauchdecken mit ergriffen, auf der anderen Seite ist es in die Höhle des Coecums hineingewuchert.

Die Diagnose eines Appendixcarcinoms basirte hauptsächlich darauf, dass die Probeexcision aus dem Bauchdeckentumor ein Adenocarcinom des Darmes ergab, eine Betheiligung des Darmes sich aber weder objectiv noch subjectiv feststellen liess. In Betracht kam demnach für den Ausgangspunkt des Tumors nur noch der Darmtheil, dessen Verschluss eine Unwegsamkeit des Darmcanales nicht zur Folge hat, der Wurmfortsatz, für den auch die Localisation des Tumors sprach.

Bezüglich der Diagnose des Appendixcarcinoms bietet uns eigentlich nur dieser Fall von Beeger Bemerkenswerthes. Wir wollen nun zu der Besprechung einer Reihe von Punkten über-

gehen, die einer grossen Zahl der bisher bekannten Wurmfortsatzkrebse eigenthümlich sind.

Zunächst ist es auffallend, dass diese Krankheit in erster Linie das jugendliche Alter bevorzugt.

Unter den von uns zusammengestellten Fällen fanden wir 114 genaue Altersangaben bei primärem Wurmfortsatzkrebs. Wir wollen zum Vergleich neben diese Fälle die Altersangaben von 483 anderen Darmcarcinomen stellen, die den Arbeiten von Anschütz[1]), Denk[2]), Petermann[3]) und Zinner[4]) entnommen sind. Es handelt sich hier durchweg um klinische Statistiken.

Lebens-decennien	I. Appendixcarcinome. Zusammenstellung aus dieser Arbeit.	II. Dickdarmcarcinome. Statistik d. Arbeit von Denk entnommen.	III. Dickdarmkrebs. Statistik d. Arbeit von Petermann entnommen.	IV. Dickdarmcarcinome der Arbeit von Anschütz entnommen.	V. Mastdarmkrebs der Arbeit von Zinner entnommen.	Summe der Fälle von II—V.
1—10	5	—	—	—	—	—
10—20	23	—	—	2	—	2
20—30	43	2	7	6	6	21
30—40	30	2	12	20	24	58
40—50	6	13	27	34	50	124
50—60	4	14	36	32	76	158
60—70	2	6	23	28	38	95
70—80	—	2	9	5	6	22
80—90	1	—	1	1	1	3
	114	39	115	128	201	483

Aus dieser Zusammenstellung ist der Unterschied im Lebensalter recht deutlich ersichtlich. Während wir bei den Appendixcarcinomen die höchste Frequenz im 3. Jahrzehnt sehen, bevorzugen die übrigen Darmcarcinome das 5. und 6. Lebensdecennium. Noch anschaulicher wird die Sonderstellung der Wurmfortsatzkrebse bezüglich der Auswahl des Lebensalters aus folgenden Curven. Die Zahl der Fälle ist in der entsprechenden Procentzahl eingezeichnet:

1) Anschütz, Grenzgeb. d. Med. u. Chir. 3. Suppl.-Bd. (v. Mikulicz-Gedenkband).
2) Denk, Archiv f. klin. Chir. Bd. 89.
3) Petermann, Archiv f. klin. Chir. Bd. 86.
4) Zinner, Archiv f. klin. Chir. Bd. 90.

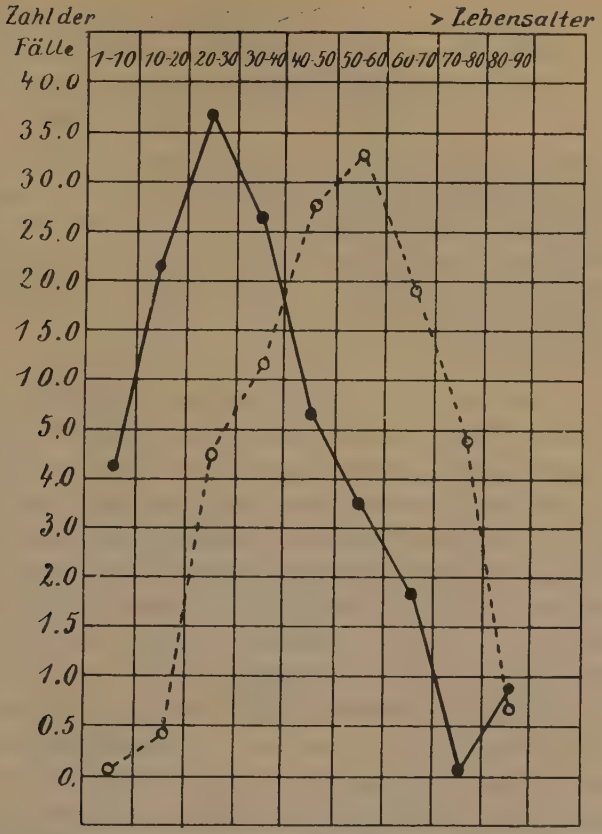

Die schwarze Curvenlinie giebt die Appendixcarcinome, die punctirte die des übrigen Darmcanals an.

Die Curve der Appendixcarcinome steigt steil an und erreicht ihren Höhepunkt im 3. Decennium, um dann wieder steil abzufallen. Die 2. Curve steigt bis zum 5. Lebensjahrzehnt gleichfalls steil an, dann folgt ein allmählicher Aufstieg zum 6. Decennium, das den Höhepunkt der Curve bedeutet. Von hier aus folgt bis zum 7. Jahrzehnt ein allmählicher Abstieg, der dann ebenfalls bald in eine steil abfallende Curve übergeht.

2 interessante Fragen ergeben sich aus der grossen Verschiedenheit dieser beiden Curven: Ist das 3. Lebensjahrzehnt für die Krebserkrankung ein aussergewöhnlich frühes, und welches ist der Grund für die Bevorzugung eines früheren Lebensalters durch die Appendixcarcinome im Gegensatz zu den Carcinomen des übrigen Darmtractus?

An sich gehört das häufige Auftreten der Krebserkrankung im 3. Jahrzehnt nicht zu den Seltenheiten. So sagt Hadda in seiner Arbeit, die auf Grund eingehender Studien über die Krebserkrankung abgefasst ist:

„Der Begriff des jugendlichen Carcinoms ist nicht überall in der einschlägigen Literatur in gleichem Sinne festgelegt. Im Allgemeinen wird das 20. oder 30. Lebensjahr als obere Altersgrenze betrachtet. Nun ist es gerade hierbei nicht gleichgiltig, wofür man sich entscheidet. Aus untenstehender Tabelle (es folgt eine längere Tabelle) ist zu ersehen, dass der Krebs in den ersten beiden Lebensdecennien eine überaus seltene Erscheinung ist, während er im 3. Jahrzehnt rasch an Häufigkeit zunimmt."

Was die Beantwortung der zweiten Frage betrifft, so könnte man zunächst an eine wirkliche Ausnahmestellung der Appendixcarcinome unter den Darmcarcinomen denken. Baldauf und Elting finden die Erklärung in dem besonders häufigen Auftreten der Appendicitis im jugendlichen Alter, und sie sehen in dem zeitlichen Zusammentreffen Veranlassung genug, der Entzündung des Wurmfortsatzes eine wichtige Rolle für die Entstehung des Krebses beizumessen.

Auch Zaaijer hält die Entzündung für das primäre Leiden. Er stellt fest, dass in fast der Hälfte der von ihm publicirten Fälle schon mehr als 2 Jahre vor dem Auffinden der Carcinome Entzündungserscheinungen aufgetreten sind. Er fasst seinen Standpunkt in dem Satze zusammen: „Es ist also eine kaum zu leugnende Thatsache, dass die klinische Erfahrung uns lehrt, dass in vielen Fällen eine Entzündung der Appendix schon bestanden haben muss, in einer Zeit, wo das Carcinom noch nicht im Stande war, eine solche hervorzurufen." Er bezeichnet es andererseits als unmöglich, das Alter der gefundenen chronischen Entzündungserscheinungen auch nur annähernd feststellen zu können. Damit verliert aber seine oben genannte Ansicht eine wichtige Stütze für den Beweis ihrer Richtigkeit.

In den beiden auf unserer Abtheilung beobachteten Fällen sind gleichfalls Entzündungen des Wurmfortsatzes vorausgegangen. Der 1. Fall bietet die in der Literatur so oft sich wiederfindenden Angaben: längere Zeit andauernde Blinddarmbeschwerden, die schliesslich zur Operation führen; diese zeigt dann als Nebenbefund den Tumor. Der 2. Fall ist insofern etwas ungewöhnlich, als der Patient bis zu dem kürzlich erfolgten plötzlichen Eintritt der Er-

krankung niemals auch nur die geringsten Blinddarmbeschwerden gehabt hat. Trotzdem aber zeigt der histologische Befund Zeichen chronischer Entzündung. Diese beiden Fälle würden demnach auch für die Entstehung des Tumors auf Grund eines vorausgegangenen entzündlichen Processes, also für die alte Irritationslehre sprechen. Auffallend erscheint es nach dieser Erklärung nur, dass bei der so grossen Zahl von Wurmfortsatzentzündungen — ich verweise auf die vorhin genannten Zahlen — unter 6050 Entzündungen nur in 0,46 pCt. Carcinome beobachtet worden sind. Fernerhin widersprechen dieser Erklärung auch Fälle, wie der von Konjetzny beobachtete Fall, in dem histologisch jeder Hinweis auf eine überstandene Entzündung fehlte, die auch klinisch nie hatte nachgewiesen werden können. Sehr viele der veröffentlichten Befunde weisen nur frisch entzündliche Processe von ganz kurzer Dauer auf, während Zeichen einer chronischen Entzündung vollkommen fehlen. Es ist nun nicht anzunehmen, dass eine kurz andauernde Entzündung schon ausreicht, Tumoren von der Grösse der gefundenen Appendixcarcinome hervorzurufen. Man könnte in diesen Fällen an eine zufällige Coincidenz von Tumor und Entzündung denken, doch ist dieses Zusammentreffen andererseits doch zu häufig, um nur noch von einem Zufall sprechen zu können.

Zaaijer, der, wie oben gesagt, die Appendicitis für das primäre Leiden hält, stützt seine Annahme auch auf die Localisation des Tumors. In ungefähr 80 Fällen ist der Sitz des Carcinoms angegeben, der zu etwa 50 pCt. auf die Spitze des Wurmfortsatzes entfällt. Unter den 25 Fällen, in denen Zaaijer den Sitz in der Spitze feststellen konnte, fand er 19 Mal die Spitze obliterirt. Diese obliterirte Spitze ist nun seiner Ansicht nach ein Lieblingssitz der Entzündung und giebt damit einen guten Nährboden für die Entstehung des Carcinoms ab. Es ist noch ein strittiger Punkt, ob die obliterirte Spitze mit der Wurmfortsatzentzündung etwas zu thun hat. Ribbert betrachtet die Obliteration der Spitze als Involutionsvorgang des Wurmfortsatzes. Dieser ist ein rudimentärer, untergehender Darmabschnitt, der in der Jugend gewöhnlich bis an sein Ende durchgängig, mit zunehmendem Alter einer fortschreitenden Obliteration unterliegt. Schrumpf hält Ribbert für den einzigen Anhänger dieser Theorie, und Ribbert selbst hat sie später zu Gunsten der Entzündung etwas eingeschränkt. In neuerer Zeit dagegen hat Clutaro Tamito auf

Grund zahlreicher histologischer Untersuchungen die oben genannte Ribbert'sche Anschauung wieder bestätigt.

Für viele Appendixcarcinome wird es nach diesen Ausführungen nicht angängig sein, die Entzündung für die Entstehung des Tumors verantwortlich zu machen. Wie aber kann man in diesen Fällen die Aetiologie des Carcinoms erklären?

In der Literatur wird bald auf die Lehre Ribbert's hingewiesen, wonach das Carcinom aus Keimen entsteht, die durch chronische Bindegewebsentzündungen aus ihrem Verbande losgelöst werden, bald auf seine spätere Theorie, die die Anfänge der Geschwülste in Keimen sieht, die vermittels einer durch primäre, zellige Umwandlung des Bindegewebes bedingten Sprossung der Epithelien zu Stande kommen, bald auf die Cohnheim'sche Theorie der versprengten embryonalen Keimanlage. Wir möchten ebenso wie Josselin de Jong für die Cohnheim'sche Theorie der embryonalen Keimanlage eintreten und dieselbe in Verbindung mit der Borst'schen Theorie in dem Sinne verwerthen, dass bei einer bereits vorhandenen embryonalen Veranlagung zum Carcinom die Entzündung den Anstoss zur Entwicklung desselben giebt.

Wie nun kommt es andererseits in den Fällen, in denen der Krebs als das primäre Leiden zu betrachten ist, zur acuten Entzündung des Wurmfortsatzes? Sitzt der Tumor nicht direct an der Spitze, so ist eine Erklärung nicht schwer, und sie wird auch von vielen Autoren (Stieda, v. Vassmer u. A.) dahin abgegeben, dass es durch das Carcinom zu einer Stenosirung des Lumens kommt. Die Folge davon ist eine Secretstauung in dem distalen Theile des Wurmfortsatzes, die durch mechanischen Reiz der Schleimhaut schliesslich zur Entzündung führt. Diese Erklärung wäre nach den Ausführungen, die Josselin de Jong über den Sitz des Appendixcarcinoms macht, recht häufig verwendbar. Josselin de Jong weist nämlich ausdrücklich darauf hin, dass die Tumoren meist gar nicht „direct an der Spitze", sondern nur „in der Nähe der Spitze" liegen, und er constatirt, dass direct in der Spitze nicht häufiger Carcinome zu finden sind als in den übrigen Theilen der Appendix. Auch in unserem 2. Falle liegt der Tumor nicht direct in der Spitze, sondern nur unmittelbar in der Nähe derselben. Auch hier ist es, wie die Perforation peripher vom Tumor beweist, zu einer beträchtlichen Secretstauung in dem distalwärts von dem Tumor gelegenen Theile der Appendix gekommen. Anders

verhält es sich in unserem 1. Falle. Hier liegt das Carcinom direct in der Spitze des Wurmfortsatzes, und die eben geschilderten Vorgänge kommen in diesem Falle für die Entstehung der Entzündung nicht in Betracht. Stieda nimmt in solchen Fällen, die den Sitz des Tumors gerade in der Spitze zu verzeichnen haben, an, „dass die in einem Carcinom selbst gelegentlich auftretende Entzündung den Anlass zur Appendicitis giebt, sehen wir doch auch, dass metastasirende Carcinomepithelien eine Entzündung hervorrufen können, dass sie also selbst als Entzündungsreiz wirken können". In diesem Sinne könnte auch die von Marchand angenommene toxische Wirkung der Epithelien auf das angrenzende Bindegewebe als Erklärung für die Entzündung des carcinomatösen Wurmfortsatzes herangezogen werden.

Ein grosser Theil aller dieser Deutungen ist doch nur als Hypothese zu bezeichnen. Landau hält die Aetiologie des Appendixcarcinoms für dunkel. Fast ebenso dunkel und unerforscht ist auch noch die Wechselbeziehung zwischen Carcinom und Entzündung des Wurmforsatzes.

Bevor wir zu einem weiteren sehr wichtigen Capitel, der Histologie der Wurmfortsatzkrebse, übergehen, sei noch der eigenartigen Vertheilung dieser Erkrankung bezüglich des Geschlechtes kurz Erwähnung gethan. Im Ganzen ist bei unserer Zusammenstellung in 121 Fällen das Geschlecht angegeben, davon entfällt das Appendixcarcinom 74 mal = 61,1 pCt. auf das weibliche und 47 mal = 38,9 pCt. auf das männliche Geschlecht. Bei den übrigen Darmcarcinomen finden wir nach dieser Richtung gerade das umgekehrte Verhalten. Bei Anschütz ist das männliche Geschlecht mit 70,3 pCt., bei Denk mit 58,9 pCt., bei Zinner mit 64 pCt., bei Petermann mit 60 pCt. gegenüber dem weiblichen Geschlecht vertreten. Während also das Appendixcarcinom das weibliche Geschlecht erheblich bevorzugt, ist bei den übrigen Darmcarcinomen das Umgekehrte der Fall. Eine ausreichende Erklärung für die Bevorzugung der Frau durch den Wurmfortsatzkrebs ist bisher nicht gefunden worden. Zaaijer betrachtet sie lediglich als eine Thatsache, für die er eine Erklärung nicht zu finden vermag. Landau erklärt diese scheinbare Disposition der Frau für das Appendixcarcinom damit, „dass die Krankheit meist nur gelegentlich entdeckt wird, und dass das weibliche Geschlecht, da es aus vielen naheliegenden Gründen erheblich häufiger Bauch-

operationen ausgesetzt ist als das männliche, zu solchen Gelegenheitsbefunden auch häufiger Veranlassung giebt".

Jedenfalls ist es falsch, das Ueberwiegen des weiblichen Geschlechtes bei dem Wurmfortsatzkrebs auf eine Bevorzugung der Frau durch die Wurmfortsatzentzündung zurückzuführen. Nach den statistischen Untersuchungen von Karrenstein ist die Entzündung des Wurmfortsatzes in gleicher Weise unter Männern und Frauen vertheilt. Meist wird sogar in der Literatur das besonders häufige Auftreten der Blinddarmentzündung bei Männern angegeben, und in der erst jünst veröffentlichten Arbeit von Gümbel, die einen Bericht über 275 in der ersten chirurgischen Abtheilung des Rudolf Virchow-Krankenhauses zu Berlin beobachtete Fälle von Appendicitis bringt, sehen wir das männliche Geschlecht mit der Zahl 179 in ganz hervorragendem Maasse gegenüber dem weiblichen betheiligt. Auf der chirurgischen Abtheilung des Herrn Prof. Gottstein sind in den letzten 8 Jahren 373 Fälle von Blinddarmentzündung zur Beobachtung gekommen, von denen 198 auf das männliche und 175 auf das weibliche Geschlecht entfielen. Auf Grund dieser Zusammenstellungen wird man davon Abstand nehmen müssen, das häufigere Auftreten des Appendixcarcinoms bei der Frau mit einer Bevorzugung des weiblichen Geschlechtes durch die Wurmfortsatzentzündung zu begründen. Im Allgemeinen wird man sich der vorhin genannten Erklärung Landau's anschliessen können.

Mehr als die Frage des Lebensalters und des Geschlechtes beim Appendixcarcinom interessirt uns seine histologische Bewerthung. Zwei Anschauungen stehen sich hier schroff gegenüber, die eine, die die Appendixcarcinome für echte Neubildungen hält, die andere, die in ihnen gutartige, nicht krebsige Geschwülste sieht (Milner). Den vermittelnden Weg zwischen diesen beiden Gegensätzen betritt eine dritte Anschauung, die diese Appendixtumoren histologisch zwar für echte Carcinome hält, sie mit Rücksicht auf ihre scheinbare klinische Benignität aber nur als eine gewisse Abart derselben, als Carcinoide, betrachtet (Voeckler u. A.).

In demselben Sinne hat sich Herr Prof. Gottstein[1]) geäussert, diesen Appendixcarcinomen, die nach pathologisch-anatomischer Richtung einen anderen Eindruck machen als die echten Carcinome,

1) Kurzer Bericht über die beiden Fälle in der Breslauer Chir.-Gesellschaft Berl. klin. Wochenschr. 1911. No. 33.

den Namen Carcinoide zu geben, um schon äusserlich die Sonderstellung dieser Tumoren zu kennzeichnen.

Sudsuki und nach ihm Milner fassen den Wurmfortsatzkrebs als „allermeist entzündliche Neubildungen, als Producte einer hyperplastischen, chronischen Lymphangitis auf". Milner geht so weit, alle bis zu seiner Arbeit (1910) berichteten Appendixcarcinome in ihrer Diagnose als unsicher zu bezeichnen. Konjetzny weist in seiner Arbeit über dieses Gebiet den Milner'schen Standpunkt entschieden zurück. Dem Einwande Milner's, „der typische primäre Appendixkrebs habe nie ausgesprochen die Structur des Cylinderkrebses gehabt", hält er die Arbeit Zaaijer's entgegen, die allein 16 Fälle von Cylinderzellenkrebs des Wurmfortsatzes aufzuweisen hat. Auch die Arbeit von Meye enthält 2 neue Fälle von Cylinderzellencarcinom der Appendix. Die Annahme Milner's, es könnten Divertikel der Appendix ein Carcinom vortäuschen, hält Konjetzny für nicht berechtigt, da nach dieser Richtung die histologische Diagnose keine allzu „gefährliche Klippe" biete. Berücksichtigt man eine grosse Zahl der in der Literatur beschriebenen histologischen Befunde, so muss man doch sagen, dass die Tumoren für Carcinome angesehen werden müssen. Auch unsere beiden Fälle lassen an der histologischen Diagnose eines Carcinoms keinen Zweifel aufkommen.

Es wird in der Mehrzahl der Arbeiten über den Wurmfortsatzkrebs hervorgehoben, dass dessen Charakter als Krebs sich eigentlich nicht mit der klinischen Benignität dieser Tumoren vertrage. Es ist daher vorgeschlagen worden, die Wurmfortsatzkrebse den von Oberndorfer beschriebenen carcinoiden Dünndarmgeschwülsten als gleichwerthig an die Seite zu stellen. Die Oberndorfer'schen Geschwülste treten meist multipel auf, sind klein, circumscript und zeigen kein infiltratives Wachsthum. Damit aber stehen sie im Widerspruch zu den infiltrativ wachsenden solitären Appendixcarcinomen. Es kann also in der Hauptsache nur die scheinbare klinische Benignität der Wurmfortsatzkrebse Veranlassung gegeben haben, sie den carcinoiden Dünndarmtumoren anzureihen. Voeckler, der sich diesem Vorgehen anschliesst, sagt: „es gehört nun einmal zum Carcinom ausser dem charakteristischen Geschwulstbilde und dem infiltrativen Wachsthum noch die klinische Malignität, ausgedrückt durch Metastasenbildung und Recidivbildung". Derartige Anforderungen werden immer an ein echtes Carcinom gestellt

werden müssen. In diesem Falle sind sie auch von dem Wurmfortsatzkrebs erfüllt. Voeckler's eigener 2. Fall ist ein Recidivfall. Hier handelte es sich um ein primäres Gallertcarcinom der Appendix, das nach $^3/_4$ Jahren zu einem Recidiv geführt hat, das sich gleichfalls als Gallertkrebs, in Mannskopfgrösse der rechten Darmbeinschaufel aufsitzend, repräsentirte. Ein weiterer Recidivfall ist der vorher beobachtete Fall Lejars'; hier kehrte der Patient 3 Monate nach der Entfernung des Appendixcarcinoms mit einem grossen Coecumtumor zurück. Milner ist der Ansicht, es könnte sich in diesem Fall von vornherein um ein Coecumcarcinom gehandelt haben, das Lejars bei der ersten Operation übersehen habe. Diese Ansicht Milner's kann nicht als beweiskräftige Widerlegung der Lejars'schen Mittheilung angesehen werden.

Noch häufiger sind die Angaben von metastasirenden Wurmfortsatzkrebsen. R. G. le Conte hebt hervor, dass in seinem Fall von primärem Appendixcarcinom sich in 2 Drüsen Metastasen gezeigt hätten. In den ersten beiden Fällen von Mouchet und in dem Beger'schen Falle werden gleichfalls Drüsenmetastasen erwähnt. Lecène findet bereits im Mesenteriolum des primär carcinomatös erkrankten Wurmfortsatzes Krebsknötchen. Weinberg, Zaaijer und Dietrich beobachteten ähnliche Metastasen des Mesenteriolums. In dem Falle von Konjetzny findet sich eine ausgedehnte Peritonealcarcinose, die gleichfalls auf Metastasenbildung des primär erkrankten Wurmfortsatzes zurückgeführt werden muss. Recht interessant ist in dieser Hinsicht der Fall Neugebauer's, bei dem es sich um ein Gallertcarcinom der Appendix handelte. Es fanden sich über Dünndarm und Coecum Knötchenmetastasen carcinomatösen Charakters verbreitet. Die Dichte dieser Knötchen nahm mit der Nähe der Appendix zu, wurde um so geringer, je grösser der Abstand von dem carcinomatös erkrankten Wurmfortsatz wurde. Patient wurde operirt, starb aber an recht ausgedehnten Metastasen nach $^3/_4$ Jahren unter zunehmender Krebskachexie.

So verfügen wir also in der Literatur doch schon über eine Reihe von Recidiven und Metastasen bei Appendixcarcinom, im Ganzen über 12 = 6,1 pCt. der beobachteten Appendixcarcinome. Zweifellos würden ähnliche Beobachtungen noch weit häufiger sein, wenn nicht die Entzündung des Wurmfortsatzes in einem so frühzeitigen Stadium der Geschwulst eine strenge Indication zum

operativen Verfahren geben würde. Denn wie auch die Wechselbeziehung zwischen Krebs und Entzündung des Wurmfortsatzes sein mag, so steht doch das eine fest, dass in der weitaus grössten Zahl der Fälle sich die Entzündung des Wurmfortsatzes zu einer Zeit klinisch bemerkbar macht, zu der der Tumor nur eine ganz unwesentliche Grösse erreicht hat. Die Entzündung ist es also, die in der Regel so frühzeitig zur Operation und damit zu dem zufälligen Auffinden und der radicalen Entfernung des Tumors führt. Ein weiterer Factor ist noch in Betracht zu ziehen. Ein grosser Theil der uns bekannten Coecumcarcinome kann aus primären Appendixcarcinomen hervorgegangen sein, die später sich nicht mehr als solche ausweisen können. Jedenfalls muss man sagen: Der Charakter der Wurmfortsatzkrebse ist durchaus kein so gutartiger, wie es immer wieder betont zu werden pflegt. Es steht demnach der klinische Befund zu dem histologischen Befund in keinem so schroffen Widerspruch, dass man von der Diagnose Carcinom der Appendix Abstand nehmen müsste.

Spricht man den Appendixcarcinomen ihre absolute Gutartigkeit ab, so ist damit die Frage ihrer Therapie entschieden. Bestände auch nur der Verdacht der Malignität, so wäre das operative Verfahren indicirt. Bei den vorliegenden Beweisen für die Bösartigkeit dieser Geschwülste muss aber vollends die Appendectomie als das gegebene Verfahren bezeichnet werden. Man wird dem Einwand begegnen, dass der Tumor als solcher ja kaum diagnosticirt werden kann und die vorhandenen Krankheitssymptome nur für eine Appendicitis sprächen. Wem die Entzündung des Wurmfortsatzes zum operativen Eingriff noch nicht genügend Veranlassung giebt, der kann schon in dem Verdacht auf einen bösartigen Tumor eine neue strenge Indication dafür sehen, dass die Appendicitis, sei es im acuten, sei es im chronischen Stadium, früher oder später, aber nicht zu spät der chirurgischen Behandlung übergeben werden muss.

Literatur.

1. Baldauf, Primary carcinoma of the vermiform appendix with a report of three cases. Albany med. annals. Vol. 26. No. 12. p. 804.
2. A. Beger, Ein Fall von Krebs des Wurmfortsatzes. Berliner klin. Wochenschrift. 1882. No. 41. S. 616.

3. A. F. Berdjajew, Zur Frage vom primären Krebs des Wurmfortsatzes. Centralbl. f. Chir. 1911. 38. Jahrg. No. 14. S. 528 (Ref.). Wojemno Med. Journal. 1909. p. 421.
4. O. Bjerrum, Ein Fall von Cancer proc. vermiformis. Hospitalstidende 1910. No. 8. Ref. Centralbl. f. Chir. No. 26. S. 889.
5. Burkhardt, Frankf. Zeitschr. f. Pathol. Bd. 3. H. 3.
6. Carpenter Mac Carty, A report on the pathologic examination of 5000 specimens with a comparative study of the pathology and the clinical histories in 2000 cases (vorläufige Mittheilung).
7. Claude, Contribution à l'étude du cancer primitif de l'appendix vermiforme. Thèse de Paris. 1903.
8. R. G. le Conte, Carcinoma of the appendix with metastasis to the ileocolic glands. Bulletin of the Ayer clinical laboratory of the Pennsylvania Hospital. No. 5. Dec. 1908. Philadelphia. Ref. Centralbl. f. Chir. 1909. No. 20. S. 733.
9. Coons, Primary carcinoma of the appendix. Surgery gynecology and obstetrics. Vol. 7. No. 1. Ref. Centralbl. f. Chir. Jahrg. 1908. No. 35. S. 1512.
10. H. F. Day and L. J. Rhey (Boston), Carcinoma of the vermiform appendix, probably primary in a child nine years and one month. Boston med. and surg. journ. Dec. 1908. Ref. Centralbl. t. Chir. 1909. No. 8. S. 276.
11. Dietrich, Die Carcinome des Wurmfortsatzes. Deutsche med. Wochenschr. 1910. No. 13. S. 610.
12. Eccles, Primäre maligne Erkrankung des Wurmfortsatzes. Royal medical and chirurg. society. 27. 3. 06 (cit. nach Meye).
12a. Elting, Primary carcinoma of the vermiform appendix with a report of three cases. Annals of Surgery. April 1903.
13. Fioravanti, Policlinico. Sez. chir. Vol. 16. Dec. 1909. Ref. Centralbl. f. Chir. 1910. No. 23. p. 807.
14. Garrow and Keenan, Primary carcinoma of the appendix. Annals of surg. Oct. 1908. Ref. Centralbl. f. Chir. 1909. No. 4. S. 127.
15. v. Gaza, Carcinom des Wurmfortsatzes. Sitzungsber. d. med. Gesellsch. zu Leipzig. 18. 1. 10. Münch. med. Wochenschr. H. 28. S. 1348.
16. Greig, Two cases of primary carcinoma of the appendix. Brit. med. journ. 1909. Cit. nach Meye.
17. Gümbel, Bericht über die vom 1. 10. 06 bis 30. 9. 09 auf der 1. chirurg. Abtheilung des Rud. Virchow-Krankenhauses behandelten Fälle von Blinddarmentzündung.
18. Hadda, Das Blasencarcinom im jugendlichen Alter. Dieses Archiv. Bd. 88. H. 3.
19. Hacker, Primary carcinoma of the vermiform appendix, with the report of two cases. Albany med. annals. Jan. 1909. Ref. Centralbl. f. Chir. 1909. S. 443.
20. Graef Helferich, Inaug.-Dissert. Kiel 1904.
21. Horsley, Carcinoma of the bowel and of the appendix in the young. Journ. americ. med. ass. Bd. 52. No. 19. Ref. Centralbl. f. Chir. 1909. S. 1185.

22. Hübschmann, Sur le carcinome de l'appendice vermiculaire. Revue méd. de la Suisse Romande. Cit. nach Meye.
23. R. de Josselin de Jong, Grenzgeb. d. Med. 1908. Bd. 18. S. 536.
24. Karrenstein, Ist die Blinddarmentzündung bei Männern oder bei Frauen häufiger? Deutsche med. Wochenschr. 1906. No. 32. S. 1289.
25. Kelly, Tumours of the vermiform appendix. Univ. med. magazine. May 1900. In Transactions of the Pathol. Soc. of Philadelphia. 1900 u. 1901. Cit. nach Vassmer.
26. Kelly, Primary carcinoma and endothelioma of the vermiform appendix. Americ. journ. of the med. sciences. Juni 1908. Ref. Centralbl. f. innere Med. 1908. S. 1243.
27. Kennedy, A case of carcinoma of the vermiform appendix. The Lancet. 23. 10. 09.
18. Derselbe, Cases of primary carcinoma of the appendix vermiform. The Lancet. 17. 12. 10.
29. G. E. Konjetzny, Zur Frage der primären Appendixcarcinome. Deutsche Zeitschr. f. Chir. 1910. Bd. 103. S. 365.
30. Kudo, Das primäre Carcinom der Appendix. Zeitschr. f. Krebsforsch. Bd. 6. S. 402.
31. M. Kurak, Zur Casuistik der Carcinome der Appendix. Wiener klin. Wochenschr. 1909. No. 37.
32. Krogius, Ein Fall von primärem Carcinom des Proc. vermiformis. Finska läkaresälsk. Handlingen 1904. Bd. 46.
33. Landau, Ueber den primären Krebs der Appendix nebst Bemerkungen über die Revision der Appendix bei jedweder Laparotomie. Berliner klin. Wochenschr. 1906. No. 49 u. 50.
34. Lecène, Deux cas de cancer primitif de l'appendice iléo-coecal. Bull. et mém. de la Soc. de Chir. de Paris. T. 33. p. 222. Ref. Centralbl. f. Chir. 1908. Jahrg. 35. No. 14. S. 450.
35. Lejars, Bull. et mém. de la Soc. de Chir. de Paris. T. 29. p. 96. Jan. 1903.
36. Letulle, Cancer primitif de l'appendice. Bull. et mém. de la soc. anat. de Paris. 1909. No. 7. Ref. Centralbl. f. Chir. 1910. S. 587.
37. Libmann, Proceed. of the New York path. soc. Vol. 6. No. 5. Ref. Centralbl. f. Chir. 1907. S. 836.
38. Lindemann, Das primäre Carcinom des Wurmfortsatzes. Deutsche Zeitschrift f. Chir. 1908. Bd. 95. S. 480.
39. Milner, Die entzündlichen Pseudocarcinome des Wurmfortsatzes. Deutsche med. Wochenschr. No. 25. S. 1190.
40. Derselbe, Die sogenannten primären Appendixcarcinome. Deutsche Zeitschr. f. Chir. Bd. 102. S. 251.
41. Monks, Carcinoma of the appendix vermiformis. Ref. Centralbl. f. Chir. 1909. No. 4. S. 127. Annals of surg. Oct. 1908.
42. Moschcowitz, Primary carcinoma of the appendix. Annals of surgery. June 1903.
43. R. Mouchet, Cancer primitif de l'appendice vermiculaire. Bull. de l'acad. roy. de méd. de Belgue. April u. Mai 1909.

44. Neri, Ziegler's Beitr. z. path. Anat. u. allg. Path. 1905. Bd. 37. H. 1.
45. Neugebauer, Ueber gutartige Geschwülste, Carcinome und sogenannte Carcinome des Wurmfortsatzes. Bruns' Beitr. f. klin. Chir. Bd. 67. S. 328.
46. Norris, Primary carcinoma of the vermiform appendix and the report of a case. Univ. of Pennsylvania med. Bulletin. Nov. 1903. Ref. Centralbl. f. Chir. 1904. S. 119.
47. Derselbe, Primary carcinoma of the vermiform appendix and the report of a case. Ebenda. June 1910. Vol. 23. Ref. Centralbl. f. Chir. 1910. S. 1349.
48. Nothnagel, Die Erkrankungen des Darmes. 1903. Bd. 17.
49. Oberndorfer, Frankf. Zeitschr. f. Pathol. Bd. 1.
50. Derselbe, Lubarsch-Ostertag's Ergebnisse. 1909. Jahrg. 13. Abth. 1.
51. Ribbert, Allg. Lehrb. d. Pathol. S. 316.
52. Schmitt, Ein Fall von diffuser Carcinose, ausgehend von primärem Appendixcarcinom. Inaug.-Dissert. München 1905.
53. Schrumpf, Beiträge zur pathol. Anatomie der Wurmfortsatzerkrankungen. Grenzgeb. d. Med. u. Chir. Bd. 17.
54. Stieda, Appendicitis und Carcinom. Reichs-Med.-Anzeiger. Jahrg. 35. No. 1. S. 1.
55. Sudsuki, Beiträge zur normalen und pathologischen Anatomie des Wurmfortsatzes. Mitth. a. d. Grenzgeb. d. Med. u. Chir. Bd. 7. S. 516.
56. Chutaro Tomita, Ueber die Obliteration des Wurmfortsatzes. Grenzgeb. d. Med. u. Chir. Bd. 18. S. 515.
57. v. Vassmer, Beitrag zur Kenntniss der primären Tumoren des Proc. vermiformis und deren ätiologische Bedeutung für die Appendicitis. Deutsche Zeitschr. f. Chir. 1908. Bd. 91. S. 445.
58. Voeckler, Ueber den primären Krebs des Wurmfortsatzes. Dieses Archiv. 1908. Bd. 86.
59. Th. Voeckler, Zur Frage der primären Wurmfortsatzcarcinome. Deutsche Zeitschrift f. Chir. 1910. Bd. 105. S. 308.
60. W. Walgren, Om primär Kancer i processus vermiformis. Upsula Läkare förenings förhandligar. N. F. Bd. 14. S. 107. Ref. Centralbl. f. d. Grenzgeb. d. Med. u. Chir. 1910. Bd. 13. S. 522.
61. F. K. Weber, Zur Frage des primären Carcinoms der Appendix. Russ. Arch. f. Chir. 1908. Jahrg. 35. S. 1084.
62. White, Primary colloid carcinoma of the vermiform append. Amer. journ. of the med. sciences. Mai 1908. Ref. Centralbl. f. Chir. 1908. Jahrg. 35. S. 1084.
63. C. A. Mc. Williams, Primary carcinoma of the vermiformis appendix. Amer. journ. of the med. sciences. Paris 1908. Ref. Centralbl. f. inn. Med. 1908. S. 1234.
64. Winkler, Die Erkrankungen des Blinddarmanhanges. Jena, Fischer, 1910. S. 327.
65. Zaaijer, Primäres Carcinom des Wurmfortsatzes. Bruns' Beiträge. 1907. Bd. 54. H. 2.

Lebenslauf.

Ich, Erich Erwin Batzdorff, bin am 9. Januar 1887 geboren als Sohn des Kaufmannes Albert Batzdorff und seiner Ehefrau Johanna, geb. Riesenfeld, wohnhaft zu Breslau. Ich bin jüdischer Confession, preussischer Staatsangehöriger. Meine Schulbildung genoss ich auf dem Königl. König Wilhelms-Gymnasium zu Breslau und erhielt Ostern 1905 das Zeugniss der Reife. Ich widmete mich von Ostern 1905 an in Breslau dem Studium der Medicin, bestand im Sommersemester 1907 die ärztliche Vorprüfung und im Sommersemester 1910 das ärztliche Staatsexamen. Von October 1907 bis 1. Januar 1910 famulirte ich bei Herrn Prof. Gottstein. Als Medicinalpracticant war ich am Städtischen Krankenhause zu Gleiwitz i. O.-Schl. (Chefarzt Dr. Hufschmid) und für eine kurze Zeit am Knappschaftslazareth zu Orzesche thätig. Seit dem 1. Juli 1912 bin ich als Assistenzarzt an der Chirurgischen Abtheilung des Israelitischen Krankenhauses zu Breslau thätig.

Während meiner Studienzeit besuchte ich die Vorlesungen und Uebungen folgender Herren Professoren und Docenten: Bonhoeffer, Czerny, Filehne, Flügge, Groenouw, Hannes, Hasse, Hinsberg, Hürthle, Kükenthal, Küstner, Küttner, Ladenburg (†), Lenz, Lesser, Ludloff, Lummer, Müller, Neisser, Pfeiffer, Ponfick, Röhmann, Rosen, Schaper (†), Stern (†), Storch (†), Strecker, v. Strümpell, Triepel, Uhthoff.